



**РГП на ПХВ «Республиканский центр развития здравоохранения»
Министерства здравоохранения Республики Казахстан**

Центр рационального использования лекарственных средств и медицинских технологий

Отдел оценки медицинских технологий

Номер экспертизы и дата

Страница

№ 280 от 30 ноября 2018 г.

1 из 16

Отчет оценки медицинской технологии

Краткое резюме

1. Объект экспертизы	Медицинская технология «Транскатетерное закрытие парапротезных ликов (фистул)»
2. Заявитель, номер, дата исх.письма	АО «Национальный научный кардиохирургический центр», № 04.4/101, от 23.01.2018
3. Заявленные показания к применению	1 Пациенты после протезирования клапанов сердца, у которых образовался (гемодинамический значимый) парапротезный лик 2 Пациенты после протезирования клапанов сердца, у которых образовался парапротезный лик, что привело к гемолизу эритроцитов
4. Компараторы, применяемые в Республике Казахстан	Закрытие парапротезных ликов открытым доступом
5. Краткое описание, предварительная стоимость	Транскатетерное закрытие ППЛ проводится в рентгеноперационной, оснащенной современным оборудованием (ангиографическая установка, ультразвуковая система, монитор ЭКГ, АД, пульсоксиметрия, программатор ИКД) в асептических условиях с использованием сочетанной анестезии (местная анестезия и парентеральные седативные средства). Суть методики заключается в закрытии фистулы окклюдером. Окклюдер PLD – 1329000 тг + 1200000 тг (амортизация ангиографа, ЧПЭхоКГ, дополнительные расходные материалы – шовные материалы, катетеры, проводники, интрадьюсерды, общий наркоз, операционное белье, медикаменты, зарплатy и т.д.)



РГП на ПХВ «Республиканский центр развития здравоохранения»
Министерства здравоохранения Республики Казахстан

Центр рационального использования лекарственных средств и медицинских технологий

Отдел оценки медицинских технологий

Номер экспертизы и дата

Страница

№ 280 от 30 ноября 2018 г.

2 из 16

Отчет оценки медицинской технологии

6. Специалисты/Персонал/Условия для проведения вмешательства	Требуется наличие ангиографической установки, ИВЛ – аппарата, дефибрилятора, монитора ЭКГ, АД, пульсоксиметрии, мобильного набора для проведения реанимационных мероприятий. Необходимо наличие специалистов, которые проводят интервенционные вмешательства при ППС, ВПС, хирургическое лечение клапанной патологии сердца, 3D ЧПЭхоКГ.
7. Результаты ОМТ	Долгосрочное наблюдение за чрескожным закрытием выявило выживаемость на 6, 12 и 18 месяцев 91,9, 89,2 и 86,5% соответственно. При техническом успехе исполнения оперативного вмешательства клиническая безопасность медицинской технологии является сбалансированной и не имеет значительных показателей оперативной смертности, связанных с повторным оперативным вмешательством. В виду того, что транскатетерный доступ, в альтернативу открытому доступу, сокращает сроки госпитализации и реабилитации, а также снижает частоту осложнений и значительно повышает выживаемость в перспективе 3-х летнего послеоперационного наблюдения, можно сделать предварительный вывод об экономической эффективности рассматриваемой медицинской технологии.



**РГП на ПХВ «Республиканский центр развития здравоохранения»
Министерства здравоохранения Республики Казахстан**

Центр рационального использования лекарственных средств и медицинских технологий

Отдел оценки медицинских технологий

Номер экспертизы и дата

Страница

№ 280 от 30 ноября 2018 г.

3 из 16

Отчет оценки медицинской технологии

ОМТ

1. Описание заболевания

1.1. Описание, причины заболевания, причины факторов рисков

Парапротезный лик (далее – ППЛ) является часто встречающимся осложнением после хирургического протезирования клапана, распространенность составляет от 2% до 17%, как в митральной, так и в аортальной позициях.¹ Среди пациентов, у которых развивается ППЛ после операции, примерно у 3% требуется повторная операция в связи с прогрессированием сердечной недостаточности, гемолизом, или комбинацией обоих осложнений.² Повторное хирургическое вмешательство является стандартным лечением симптоматичного ППЛ.³ Было доказано, что у симптоматичных пациентов с ППЛ хирургическое лечение ассоциируется с большей выживаемостью, по сравнению с консервативным ведением таких пациентов.⁴ Однако повторное хирургическое вмешательство часто ассоциируется с высокими показателями заболеваемости и смертности: некоторые авторы приводят сведения о высокой смертности 6-22% после повторного хирургического вмешательства.⁵ Повышенные риски наблюдались у пациентов с острыми симптомами сердечной недостаточности (НУНА классы III–IV и острым гемолизом) и у пациентов, перенесших несколько повторных хирургических вмешательств.

1.2. Популяция (характеристика, количество)

Патология клапанов сердца одна из самых распространенных среди сердечно-сосудистых заболеваний. Обычно клапанные патологии требуют хирургического вмешательства, включая протезирование клапана. Одним из грозных осложнений в послеоперационном периоде считаются парапротезный лик. Несмотря на то, что клинически значимые послеоперационные ППЛ встречаются не так часто, они считаются важной клинической проблемой, которая может привести к острой сердечной недостаточности и хроническому гемолизу. У таких пациентов повторное хирургическое вмешательство связано с высокими интраоперационными рисками.

1.3. Распространённость/заболеваемость

По данным некоторых исследований, частота возникновения ППЛ выше после хирургического протезирования митрального клапана (2-12%) чем после хирургического

¹ Hammermeister K, Sethi GK, Henderson WG, Grover FL, Oprian C, Rahimtoola SH. Outcomes 15 years after valve replacement with a mechanical versus a bioprosthetic valve: final report of the Veterans Affairs randomized trial. J Am Coll Cardiol. 2000;36:1152–8

² Nishida T, Sonoda H, Oishi Y, Tanoue Y, Nakashima A, Shiokawa Y, et al. Single-institution, 22-year follow-up of 786 CarboMedics mechanical valves used for both primary surgery and reoperation. J Thorac Cardiovasc Surg. 2014;147:1493–8

³ Miller DL, Morris JJ, Schaff HV, Mullany CJ, Nishimura RA, Orszulak TA. Reoperation for aortic valve periprosthetic leakage: identification of patients at risk and results of operation. J Heart Valve Dis. 1995;4:160–5

⁴ Genoni M, Franzen D, Vogt P, Seifert B, Jenni R, Kъnzli A, et al. Paravalvular leakage after mitral valve replacement: improved long-term survival with aggressive surgery? Eur J Cardiothorac Surg. 2000;17:14–9

⁵ LaPar DJ, Yang Z, Stukenborg GJ, Peeler BB, Kern JA, Kron IL, et al. Outcomes of reoperative aortic valve replacement after previous sternotomy. J Thorac Cardiovasc Surg. 2010;139:263–72.



**РГП на ПХВ «Республиканский центр развития здравоохранения»
Министерства здравоохранения Республики Казахстан**

Центр рационального использования лекарственных средств и медицинских технологий

Отдел оценки медицинских технологий

Номер экспертизы и дата

Страница

№ 280 от 30 ноября 2018 г.

4 из 16

Отчет оценки медицинской технологии

протезирования аортального клапана (1-5%). Более того, экспоненциальный рост технологий в сфере чрескожного протезирования клапанов, особенно прочно установившегося транскатетерного протезирования аортального клапана, ассоциируется с повышенным риском ППЛ с частотой возникновения до 17%. Для сравнения, Парапротезный лик редко выявляется в легочной или трикуспидальной позициях.⁶

По данным некоторых исследований, частота возникновения ППЛ выше после хирургического протезирования митрального клапана (2-12%) чем после хирургического протезирования аортального клапана (1-5%).⁷

1.4. Последствия для общества, нагрузка на бюджет

Согласно литературным данным, вид искусственного клапана (механический/биопротез) не влияет на развитие эндокардита. Ранний эндокардит обычно является результатом инфицирования во время операции (обычно источником проникновения бактерий, вызывающих эндокардит являются интраваскулярные катетеры и кожная инфекция). Внутрибольничные инфекции способствуют позднему эндокардиту, особенно у пациентов с сопутствующими заболеваниями, которые требуют частой госпитализации или применения вспомогательного лечения (например, пациенты на гемодиализе) или иммуносупрессии (например, после трансплантации органов).⁸

2. Существующие методы лечения/диагностики /реабилитации в Казахстане

2.1. Лекарственная терапия/хирургические методы/прочее

Консервативная терапия

Консервативное лечение ППЛ в значительной степени является паллиативным. Диуретики и сокращение послеоперационной нагрузки являются краеугольными камнями терапии сердечной недостаточности, но могут быть неэффективными. Если присутствует гемолиз, может потребоваться добавление железа и фолата, инъекции эритропоэтина и повторные переливания крови для поддержания гемоглобина на уровне 10 мг/дл.⁹

Хирургическая коррекция

Золотым стандартом доступным лечением, до недавнего времени, для диагноза ППЛ была операция. Выбор хирургической коррекции включает либо коррекцию запирающей функции клапана, либо повторную замену клапана. Это зависит от хирургических результатов, связанных с этиологией, нативного состояния митрального кольца, местоположения и размера регургитации и хирургического воздействия. Было описано много методов восстановления митральных ППЛ, включая прямое наложение

⁶ Kliger C, Eiros R, Isasti G, Einhorn B, Jelnin V, Cohen H, et al. Review of surgical prosthetic paravalvular leaks: diagnosis and catheter-based closure. Eur Heart J. 2013;34(9):638-49

⁷ Wasowicz M, Meineri M, Djalani G, et al. Early complications and immediate postoperative outcomes of paravalvular leaks after valve replacement surgery. J Cardiothorac Vasc Anesth. 2011;25(4):610-4

⁸ Sorajja P, Cabalka AK, Hagler DJ, Rihal CS. Long-term follow-up of percutaneous repair of paravalvular prosthetic regurgitation. J Am Coll Cardiol 2011;58: 2218-2224

⁹ Shapira Y, Bairey O, Vatury M, Magen-Nativ H, Prokocimer M, Sagie A. Erythropoietin can obviate the need for repeated heart valve replacement in high-risk patients with severe mechanical hemolytic anemia: case reports and literature review. J Heart Valve Dis 2001;10:431-435.



**РГП на ПХВ «Республиканский центр развития здравоохранения»
Министерства здравоохранения Республики Казахстан**

Центр рационального использования лекарственных средств и медицинских технологий

Отдел оценки медицинских технологий

Номер экспертизы и дата

Страница

№ 280 от 30 ноября 2018 г.

5 из 16

Отчет оценки медицинской технологии

швов, закрытие патча и наложение аутологичной ткани в полную толщину. Оба варианта имеют показатели осложнений от 12 до 35%, при этом показатели смертности увеличиваются с повторным вмешательством в два раза. Паравалентное течение рецидивов считается более распространенным, потому что лежащий в основе патологический процесс остается неизменным.¹⁰

В целом, хирургическое лечение обеспечивает улучшенную выживаемость и снижение симптомов у пациентов с тяжелыми ППЛ по сравнению с консервативной терапией.

2.2. Стоимость/Затраты

В соответствии с Приказом Министра здравоохранения Республики Казахстан № ҚР ДСМ-10 от 5 сентября 2018 года «Об утверждении тарифов на медицинские услуги, оказываемые в рамках гарантированного объема бесплатной медицинской помощи и в системе обязательного социального медицинского страхования» стоимость тарифа на хирургическое лечение «Открытая пластика клапанов сердца» составляет 1 806 711,56 тенге.

По расчетам заявителя суммарная стоимость новой медицинской технологии составляет 2 529 000 тенге, которая складывается из стоимостей:

- Оклюдера PLD – 1329000 тенге + 1200000 тенге (амортизация ангиографа, ЧПЭхоКГ, дополнительные расходные материалы – шовные материалы, катетеры, проводники, интрадиусерды, общий наркоз, операционное белье, медикаменты, зарплаты и т.д.).

2.3. Недостатки

Существует несколько видов осложнений, которые могут возникать либо во время транскатетерного закрытия ППЛ, либо при последующем наблюдении. Осложнения включают в себя необходимость повторного кардиохирургического вмешательства в 0,7-2% случаев и смерти в 1,4-2%. Сосудистые осложнения в 0,7-2% случаев обычно связаны с распространенным артериальным или венозным доступом к бедренной артерии. Трансапикальный доступ увеличивает риск возникновения гемоторакса в 2,5-2,8%, а также в более редких случаях - повреждения коронарной артерии, острого инфаркта миокарда, сердечной тампонады и пневмоторакса. Осложнения, связанные с устройством ИМН, включают эмболизацию устройства в 0,7-4%, нарушение целостности установленного клапана в 3,5-5% и потенциальной эрозии устройства. Эмболизация устройства вне ЛЖ обычно обходит большие сосуды из-за размера используемого устройства и сосудов илео-фemorального бассейна, где поиск может выполняться с помощью ловушки или биоптома. Другие осложнения включают инсульт, либо геморрагический, либо эмболический при тромбо- или воздушно-эмболии, эндокардит и гемолиз. Послеоперационный гемолиз, будь то постоянный или новый, может быть отнесен к остаточной утечке вокруг или через вводимые в просвет сосудов ИМН. Гемолиз от шунтирования через устройство обычно разрешается в течение 6 месяцев после полной

¹⁰ Genoni M, Franzen D, Vogt P, Seifert B, Jenni R, Kunzli A, Niederhauser U, Turina M. Paravalvular leakage after mitral valve replacement: improved long-term survival with aggressive surgery? Eur J Cardiothorac Surg 2000;17: 14-19.



**РГП на ПХВ «Республиканский центр развития здравоохранения»
Министерства здравоохранения Республики Казахстан**

Центр рационального использования лекарственных средств и медицинских технологий

Отдел оценки медицинских технологий

Номер экспертизы и дата

Страница

№ 280 от 30 ноября 2018 г.

6 из 16

Отчет оценки медицинской технологии

эндотелизации. В редких случаях отмечалось ускорение гемолиза с повышенными требованиями к переливанию, что потребовало замены или удаления устройства. В целом, основные неблагоприятные события, связанные с чрескожным закрытием ППЛ в течение 30 дней (смерть, инфаркт миокарда, инсульт, значительное кровотечение и эмерджентная хирургия) составляют 8,7%. Осложнения могут быть сведены к минимуму с тщательным выбором пациента и соответствующим процедурным планированием.¹¹

3. Вмешательство

3.1. Необходимость внедрения

Поскольку адаптация методов транскатетерного доступа для лечения порока клапанов получило широкое распространение в казахстанской кардиохирургической практике, наиболее привлекательным вариантом к закрытию ППЛ стал менее инвазивный транскатетерный подход к хирургической коррекции ППЛ. Транскатетерное закрытие парапротезных ликов часто представляет собой длинную технически сложную процедуру, требующую доступа к надежному инвентарю и оборудованию. Общая анестезия часто используется как для удобства пациента, так и для защиты дыхательных путей. Кроме того, на протяжении всей процедуры требуется адекватная антикоагуляция, особенно при транссептальной катетеризации, так как длительное время пребывания в аппарате у пациента является общепринятым.

Наконец, взаимодействие членов мультидисциплинарной команды, отлаженной на базе АО «Национальный кардиохирургический центр», является ключевым компонентом в достижении успеха. Важными членами мультидисциплинарной команды являются интервенционный кардиолог, эхокардиограф, специалист по реконструкции клапанов, сердечно-сосудистый хирург и анестезиолог.

3.2. Описание вмешательства, показания, противопоказания, срок эксплуатации

Транскатетерное закрытие ППЛ проводится в рентгеноперационной, оснащенной современным оборудованием (ангиографическая установка, ультразвуковая система, монитор ЭКГ, АД, пульсоксиметрия, программатор ИКД) в асептических условиях с использованием сочетанной анестезии (местная анестезия и парентеральные седативные средства). Процедура проводится после обязательного подписания пациентом информированного согласия.

Процедура выполняется интервенционным кардиологом под местной анестезией с применением снотворных средств (седация) или же под общей анестезией. Доступ зависит от локализации ППЛ. При локализации ППЛ в проекции протеза митрального клапана доступ может быть через верхушку левого желудочка (апикальный доступ - соответственно данная процедура выполняется через разрез в межреберье в области верхушки ЛЖ) или венозным доступом через транссептальную пункцию. При локализации ППЛ в проекции протеза аортального клапана доступ может быть через бедренную или подключичную артерию. В кровеносный сосуд пациента вводят тонкую трубку (катетер),

¹¹ Jelnin V, Dudiy Y, Einhorn BN, Kronzon I, Cohen HA, Ruiz CE. Clinical experience with percutaneous left ventricular transapical access for interventions in structural heart defects a safe access and secure exit. JACC Cardiovasc Interv 2011;4: 868–874.



**РГП на ПХВ «Республиканский центр развития здравоохранения»
Министерства здравоохранения Республики Казахстан**

Центр рационального использования лекарственных средств и медицинских технологий

Отдел оценки медицинских технологий

Номер экспертизы и дата

Страница

№ 280 от 30 ноября 2018 г.

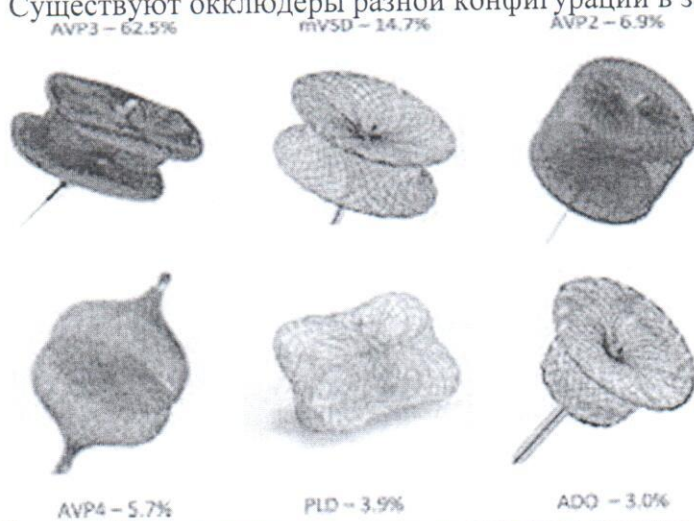
7 из 16

Отчет оценки медицинской технологии

которую проводят в сердце. Точные размеры ППЛ определяют ультразвуковым исследованием — методом чреспищеводной эхокардиографии (ТЭЭ) или внутрисердечной эхокардиографии (ICE). При этом также исследуют окружающие ППЛ ткани. Иногда размеры ППЛ точно определяют путем введения мягкого баллона, называемого измерительным баллоном. Все действия выполняются под рентгенологическим контролем и контролем ЧПЭхоКГ и 3D ЧП ЭхоКГ. Затем исходный катетер заменяют на более крупный катетер — система доставки. Через доставку вводят специальное устройство — окклюдер, которое помещают в отверстие. Окклюдеры состоят из двух дисков. Дистальный диск устанавливают первым и оттягивают его назад, чтобы он располагался вплотную к ППЛ. Затем устанавливают проксимальный диск, в результате чего окклюдер герметично закрывает дефект, зажатый между двумя дисками. После установки устройства в нужное положение рентгенхирург высвобождает устройство и извлекает интродьюсер доставки. Суть методики заключается в закрытии фистулы окклюдером. Окклюдер — это саморазворачивающиеся двухдисковые окклюзионные устройства из нитиноловой сетки, предназначенные для устранения дефектов. Два диска соединены между собой короткой шейкой, диаметр которой соответствует размеру дефекта. Для улучшения закрывающей способности устройство заполнено полиэфирной тканью, прочно пришитой к каждому диску полиэфирной нитью. Наличие рентгеноконтрастных полос на обоих концах устройства позволяет обеспечить визуальный контроль посредством флюороскопии. Для профилактики инфекционных осложнений внутривенно назначают антибиотики.

3.3. История создания, различные модели/версии/модификации

Существуют окклюдеры разной конфигурации в зависимости от анатомии ППЛ.



3.4. Кадровый потенциал, материально-техническое обеспечение для внедрения в Казахстане

Транскатетерное лечение парапротезных фистул проводится в учреждениях, где представлены кардиохирургическая, интервенционная и ангиографическая служба. Несмотря на различные условия проведения вмешательств в отдельных лечебных



**РГП на ПХВ «Республиканский центр развития здравоохранения»
Министерства здравоохранения Республики Казахстан**

Центр рационального использования лекарственных средств и медицинских технологий

Отдел оценки медицинских технологий

Номер экспертизы и дата

Страница

№ 280 от 30 ноября 2018 г.

8 из 16

Отчет оценки медицинской технологии

учреждениях, что обусловлено национальными особенностями систем здравоохранения стран Европы и США, необходимо соблюдения следующих условий:

- Наличие оборудования для проведения 3D эхокардиографии
- Наличие рентгенооперационной
- Наличие специалистов которые проводят интервенционные вмешательства при ППС, ВПС, хирургическое лечение клапанной патологии сердца, 3D ЧПЭхоКГ.
- Наличие всех инструментов/оборудования, необходимых для проведения кардиохирургических операций; аппарат эхокардиографии экспертного класса с наличием 3D чреспищеводного датчика
- Наличие операционной. Помещение должно быть оснащено системой вентиляции, обеспечивающей оптимальные условия для профилактики хирургических инфекций и работы с газами, используемыми при анестезии. Размер операционной должен быть достаточным для проведения экстренного кардиохирургического вмешательства.
- Наличие инструментов, расходных материалов и оборудования для пункции перикарда, установки плеврального дренажа, ушивания дефектов кровеносных сосудов, торакотомии, стернотомии и искусственного кровообращения. Инструменты и оборудование должны находиться непосредственно в операционной или смежных помещениях и быть доступны в любое время.

АО «Национальный научный кардиохирургический центр» располагает как материально-технической базой так и достаточным кадровым потенциалом для проведения Транскатетерного хирургического лечения парапротезных фистул.

3.5. Ожидаемый эффект от внедрения, побочные явления (рецензии, ЛЭК при наличии)

Транскатетерное закрытие парапротезных фистул представляет собой технически сложную процедуру, требующую сложные методические навыки и значительный интервенционный арсенал. При техническом успехе исполнения оперативного вмешательства клинические результаты являются разумными и не имеют значительных показателей оперативной смертности, связанных с повторным оперативным вмешательством. Продолжающиеся технологические и процедурные успехи и растущий опыт еще больше улучшат успех транскатетерной терапии, сокращающей риск осложнений и, в свою очередь, увеличивающую выживание пациентов. Для пациентов с высоким риском симптоматического лечения ППЛ чрескожное закрытие является жизнеспособной терапевтической стратегией для хирургической коррекции ППЛ.

3.6. Опыт использования в мире

Первые статьи, указывающие на потенциальное использование транскатетерной техники для ведения пациентов с парапротезным ликом были опубликованы в 2011 году. Так как пациенты с парапротезным ликом в целом имеют высокий хирургический риск, данный метод довольно быстро привлек внимание, что отражается как в Европейских, так



**РГП на ПХВ «Республиканский центр развития здравоохранения»
Министерства здравоохранения Республики Казахстан**

Центр рационального использования лекарственных средств и медицинских технологий

Отдел оценки медицинских технологий

Номер экспертизы и дата

Страница

№ 280 от 30 ноября 2018 г.

9 из 16

Отчет оценки медицинской технологии

и Американских практических руководствах.¹² Уже в 2012 году в Руководстве Европейского сообщества кардиологов по ведению пациентов с заболеваниями клапанов сердца было указано, что транскатетерное закрытие ППЛ является целесообразным методом. Транскатетерное закрытие парапротезных ликов может быть использовано на определенных пациентах, которым повторное вмешательство влечет высокие риски или противопоказано, но не было официальной рекомендации по использованию данного метода.¹³ В Руководствах АНА/АСС 2014 года данному методу был присвоен класс IIa, уровень доказательности B, вместе со следующим утверждением: «Транскатетерное закрытие парапротезного лика приемлемо у пациентов с искусственным клапаном сердца и неустраняемым гемоллизом или с сердечной недостаточностью NYHA класса III/IV, с высоким риском операции, имеющих анатомические особенности для катетерного вмешательства при выполнении в центрах экспертами в данном методе».¹⁴ В Руководствах АНА/АСС 2017 года не были изменены показания к транскатетерному закрытию парапротезного лика. В целом, официальный подход к данному методу одинаков в обеих сторонах Атлантического океана, и указывает на потенциальную значимость транскатетерного закрытия парапротезного лика, но требует исследования оптимальной позиции в ведении пациентов с парапротезным ликом. Транскатетерное закрытие парапротезного лика является многообещающей и быстро развивающимся направлением.¹⁵

3.7. Опыт использования в Казахстане

Применение нового метода проводилось вне рамок научно-технических программ на базе АО «Национальный научный кардиохирургический центр». Данные проведенных исследований готовятся к публикации.

3.8. Затраты/Стоимость

В соответствии с Приказом Министра здравоохранения Республики Казахстан № КР ДСМ-10 от 5 сентября 2018 года «Об утверждении тарифов на медицинские услуги, оказываемые в рамках гарантированного объема бесплатной медицинской помощи и в системе обязательного социального медицинского страхования» стоимость тарифа на хирургическое лечение «Открытая пластика клапанов сердца» составляет 1 806 711,56 тенге.

¹² Transcatheter reduction of paravalvular leaks: a systematic review and meta-analysis. Millán X, Skaf S, Joseph L, Ruiz C, García E, Smolka G, Noble S, Cruz-González I, Arzamendi D, Serra A, Kliger C, Sia YT, Asgar A, Ibrahim R, Jolicœur EMC. *Can J Cardiol.* 2015 Mar; 31(3):260-9.

¹³ Nishimura RA, Otto CM, Bonow RO, et al. 2014 AHA/ACC guideline for the management of patients with valvular heart disease: executive summary: a report of the American College of Cardiology/American Heart Association Task Force on Practice Guidelines. *J Am Coll Cardiol.* 2014;63:2438-88

¹⁴ Nishimura, R.A., et al., 2017 AHA/ACC Focused Update of the 2014 AHA/ACC Guideline for the Management of Patients With Valvular Heart Disease: A Report of the American College of Cardiology/American Heart Association Task Force on Clinical Practice Guidelines. *J Am Coll Cardiol.* 2017. 70(2): p. 252-289.

¹⁵ Ruiz, C.E., et al., Clinical Trial Principles and Endpoint Definitions for Paravalvular Leaks in Surgical Prosthesis: An Expert Statement. *Eur Heart J.* 2017



**РГП на ПХВ «Республиканский центр развития здравоохранения»
Министерства здравоохранения Республики Казахстан**

Центр рационального использования лекарственных средств и медицинских технологий

Отдел оценки медицинских технологий

Номер экспертизы и дата

Страница

№ 280 от 30 ноября 2018 г.

10 из 16

Отчет оценки медицинской технологии

По расчетам заявителя суммарная стоимость новой медицинской технологии составляет 2 529 000 тенге, которая складывается из стоимостей:

- Оклюдера PLD – 1329000 тенге + 1200000 тенге (амортизация ангиографа, ЧПЭхоКГ, дополнительные расходные материалы – шовные материалы, катетеры, проводники, интрадьюсерды, общий наркоз, операционное белье, медикаменты, зарплаты и т.д.).

3.9. Правовой статус на территории Казахстана

Данные о регистрации необходимых ИМН для использования медицинской технологии на территории РК – Заявителем не представлены.

4. Поиск доказательств

4.1. Поиск (Ключевые слова). paravalvular leaks

При проведении поиска литературы использовались следующие ключевые слова: paravalvular leaks, surgical treatment, valvular heart disease, outcome after surgery in patients with paravalvular leaks, transcatheter approach.

Все опубликованные источники литературы идентифицировались в электронных базах данных доказательной медицины через PubMed. По результатам поиска без применения фильтров количество публикаций составило 1329 источников. Также были использованы данные из информационных ресурсов международных институтов World Heart Association, American Heart Association, European Heart Association, HTAi database, ISPOR database, включая их клинические руководства, и данные, найденные с помощью других поисковых систем для обнаружения дополнительных источников, включая материалы различных конференций и встреч на межгосударственном уровне.

При поиске в качестве ограничительных фильтров были использованы: опубликованные за последние 6 лет (с 2010 по 2018 гг.), только на английском языке, проведенные на человеке, имеющие дизайн систематических обзоров или мета-анализов. При поиске исследований по экономической эффективности были отобраны исследования, опубликованные за последние 15 лет (2004-2018 гг.), на английском языке, включающие анализы эффективности и минимизации затрат.

Исследования для включения, отобранные из обнаруженных источников литературы описаны в нижеследующей таблице:

Популяция, пациенты	Пациенты с парапротезной фистулой (ликом)
Вмешательство	Транскатетерное закрытие парапротезных ликов (фистул)
Альтернативное вмешательство	- Закрытие парапротезных ликов открытым доступом - консервативная терапия сердечной недостаточности
Исходы	- восстановление гемодинамических показателей ССС - эффективность купирования эпилептических припадков
- эффективности и безопасности	- показатель осложнений - побочные эффекты
- экономической эффективности	- процедурные затраты - затраты на стационарное лечение - QALY



**РГП на ПХВ «Республиканский центр развития здравоохранения»
Министерства здравоохранения Республики Казахстан**

Центр рационального использования лекарственных средств и медицинских технологий

Отдел оценки медицинских технологий

Номер экспертизы и дата

Страница

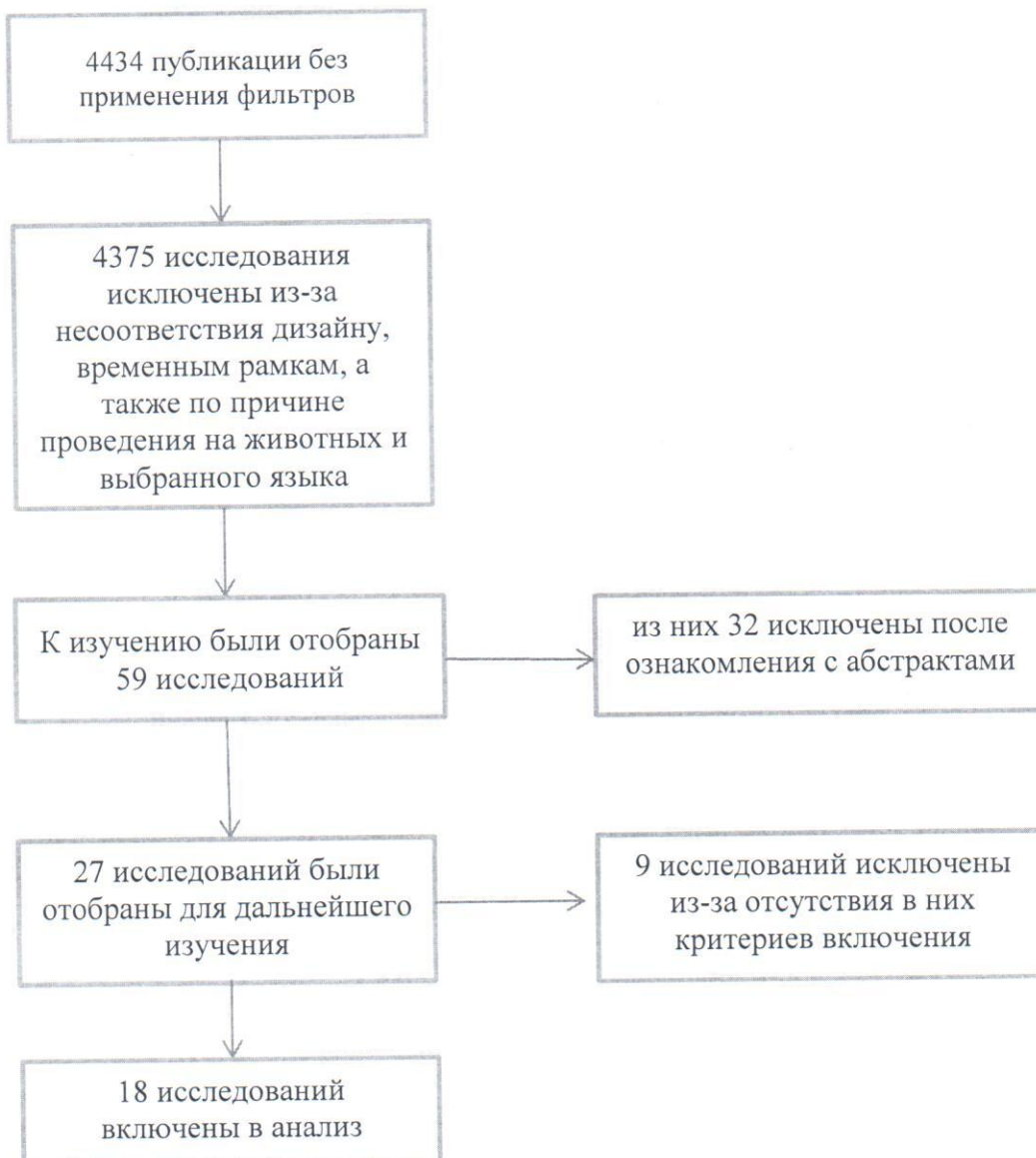
№ 280 от 30 ноября 2018 г.

11 из 16

Отчет оценки медицинской технологии

	- общие затраты за 1 год
Источники	- систематические обзоры - мета-анализы - анализ эффективности затрат - анализ минимализации затрат

В итоге были отобраны высококачественные исследования (систематические обзоры и мета-анализы) путем ограничительного фильтра, которые соответствуют вышеописанным критериям.





**РГП на ПХВ «Республиканский центр развития здравоохранения»
Министерства здравоохранения Республики Казахстан**

Центр рационального использования лекарственных средств и медицинских технологий

Отдел оценки медицинских технологий

Номер экспертизы и дата

Страница

№ 280 от 30 ноября 2018 г.

12 из 16

Отчет оценки медицинской технологии

4.2. Эффективность (Описание исследований: дизайн, популяция, год публикации, результаты, сравнение с существующими альтернативами и т.д.)

Технический успех можно определить как осевой фактор клинической эффективности разворачивания окклюзионного устройства через ППЛ при отсутствии значительной остаточной регургитации или новой неисправности протезного клапана.¹⁶ Клинический успех, в зависимости от показания к вмешательству, определяется как улучшение ≥ 1 NYHA-FC и/или купирование механического гемолиза. Результаты чрескожного закрытия ППЛ сообщались в ряде серий случаев.^{17,18,19,20,21,22}

Самый большой опыт чрескожного закрытия ППЛ был получен из двух центров с 57 и 141 ППЛ соответственно 14,16. успех варьировался от 77 до 86%, а клинический успех варьировался от 67 до 77%, а медианное наблюдение - 11 месяцев. Широкое использование трансапикального подхода еще больше улучшило результаты технического успеха проводимой хирургической коррекции. Процент неудач были связаны с невозможностью пересечения дефекта с помощью проволоки или оболочки дставки, либо вмешательства устройства с функцией протезного клапана.

Долгосрочное наблюдение за чрескожным закрытием выявило выживаемость на 6, 12 и 18 месяцев 91,9, 89,2 и 86,5% соответственно для одной серии, и через 1-2 года с выживаемостью 70-75%; с оценкой 3-летней выживаемости - 64,5% для другой серии²³. Ограниченная продолжительность жизни в последнем случае может быть связана с высокой распространенностью сопутствующих хронических заболеваний у пациентов с ППЛ. Кроме того, значительная остаточная парапротезная регургитация ассоциировалась с значительно низкой смертностью и низкой частотой необходимости повторного хирургического вмешательства (30,3% для умеренных / тяжелых против 58,3% для

¹⁶ Pate GE, Al Zubaidi A, Chandavimol M, Thompson CR, Munt BI, Webb JG. Percutaneous closure of prosthetic paravalvular leaks: case series and review. Catheter Cardiovasc Interv 2006;68:528–533.

¹⁷ Alonso-Briales JH, Munoz-Garcia AJ, Jimenez-Navarro MF, Dominguez-Franco AJ, Melero-Tejedor JM, Rodriguez-Bailon I, Hernandez-Garcia JM, de Teresa-Galvan E. Closure of perivalvular leaks using an amplatzer occluder. Rev Esp Cardiol 2009;62:442–446.

¹⁸ Cortes M, Garcia E, Garcia-Fernandez MA, Gomez JJ, Perez-David E, Fernandez-Aviles F. Usefulness of transesophageal echocardiography in percutaneous transcatheter repairs of paravalvular mitral regurgitation. Am J Cardiol 2008; 101:382–386.

¹⁹ Garcia-Borbolla Fernandez R, Sancho Jaldon M, Calle Perez G, Gomez Menchero AE, de Zayas Rueda R, Arana Granado R, Marante Fuertes E, Cabeza Lainez P. Percutaneous treatment of mitral valve periprosthetic leakage. An alternative to high-risk surgery? Rev Esp Cardiol 2009;62:438–441.

²⁰ Nietlispach F, Johnson M, Moss RR, Wijesinghe N, Gurvitch R, Tay EL, Thompson C, Webb JG. Transcatheter closure of paravalvular defects using a purpose-specific occluder. JACC Cardiovasc Interv 2010;3:759–765.

²¹ Ruiz CE, Jelmin V, Kronzon I, Dudy Y, Del Valle-Fernandez R, Einhorn BN, Chiam PT, Martinez C, Eiros R, Roubin G, Cohen HA. Clinical outcomes in patients undergoing percutaneous closure of periprosthetic paravalvular leaks. J Am Coll Cardiol 2011;58:2210–2217.

²² Sorajja P, Cabalka AK, Hagler DJ, Rihal CS. Percutaneous repair of paravalvular prosthetic regurgitation: acute and 30-day outcomes in 115 patients. Circ Cardiovasc Interv 2011;4:314–321.

²³ Sorajja P, Cabalka AK, Hagler DJ, Rihal CS. Long-term follow-up of percutaneous repair of paravalvular prosthetic regurgitation. J Am Coll Cardiol 2011;58: 2218–2224.



**РГП на ПХВ «Республиканский центр развития здравоохранения»
Министерства здравоохранения Республики Казахстан**

Центр рационального использования лекарственных средств и медицинских технологий

Отдел оценки медицинских технологий

Номер экспертизы и дата

Страница

№ 280 от 30 ноября 2018 г.

13 из 16

Отчет оценки медицинской технологии

умеренных, 63,3%). Ранние данные для чрескожного закрытия ППЛ показывают аналогичные кривые выживаемости по сравнению с тем, что наблюдается в хирургической литературе, с неудовлетворительными результатами, отмеченными у пациентов, получавших консервативное медицинское лечение. Дальнейшая отработка техники оперативного вмешательства, после 2010 года, значительно улучшила показатели выживаемости и смертности после транскатетерного закрытия парапротезных фистул.

4.3. Безопасность (Описание исследований: дизайн, популяция, год публикации, результаты и т.д.)

При техническом успехе исполнения оперативного вмешательства клиническая безопасность медицинской технологии является сбалансированной и не имеет значительных показателей оперативной смертности, связанных с повторным оперативным вмешательством. Продолжающиеся технологические и процедурные успехи и растущий опыт еще больше улучшат успех транскатетерной терапии, сокращающей риск осложнений и, в свою очередь, увеличивающую выживание пациентов. Для пациентов с высоким риском симптоматического лечения ППЛ чрескожное закрытие является жизнеспособной терапевтической стратегией для хирургической коррекции ППЛ, учитывая во внимание возможные осложнения, связанные с чрескожным закрытием ППЛ в течение 30 дней послеоперационного наблюдения (смерть, инфаркт миокарда, инсульт, значительное кровотечение и эмерджентная хирургия), которые составляют 8,7% от общего числа наблюдаемых пациентов.

4.4. Экономическая эффективность (Описание исследований: дизайн, популяция, год публикации, результаты, сравнение с существующими альтернативами и т.д.)/Результаты экономической оценки

Достоверных исследований по оценке экономической эффективности обнаружено не было. В виду того, что транскатетерный доступ, в альтернативу открытому доступу, сокращает сроки госпитализации и реабилитации, а также снижает частоту осложнений и значительно повышает выживаемость в перспективе 3-х летнего послеоперационного наблюдения, можно сделать предварительный вывод об экономической эффективности рассматриваемой медицинской технологии.

4.5. Другие аспекты (Социальные/правовые/этические аспекты)

Заключение ЛЭК Заявителем представлено не было. С точки зрения социальных аспектов, данная технология будет способствовать повышению выживаемости пациентов после коррекции ППЛ в перспективе 3-х летнего послеоперационного наблюдения, а также снижению частоты осложнений, что повысит качество жизни пациентов и снизит инвалидизацию в следствии декомпенсации сердечной недостаточности.

5. Заключение

5.1. Выводы о клинической эффективности

Долгосрочное наблюдение за чрескожным закрытием выявило выживаемость на 6, 12 и 18 месяцев 91,9, 89,2 и 86,5% соответственно.

5.2. Выводы о клинической безопасности

При техническом успехе исполнения оперативного вмешательства клиническая безопасность медицинской технологии является сбалансированной и не имеет



**РГП на ПХВ «Республиканский центр развития здравоохранения»
Министерства здравоохранения Республики Казахстан**

Центр рационального использования лекарственных средств и медицинских технологий

Отдел оценки медицинских технологий

Номер экспертизы и дата

Страница

№ 280 от 30 ноября 2018 г.

14 из 16

Отчет оценки медицинской технологии

значительных показателей оперативной смертности, связанных с повторным оперативным вмешательством.

5.3. Выводы об экономической эффективности

В виду того, что транскатетерный доступ, в альтернативу открытому доступу, сокращает сроки госпитализации и реабилитации, а также снижает частоту осложнений и значительно повышает выживаемость в преспективе 3-х летнего послеоперационного наблюдения, можно сделать предварительный вывод об экономической эффективности рассматриваемой медицинской технологии.

5.4. Преимущества и недостатки метода

Преимущества метода: уменьшение сроков госпитализации и реабилитации пациентов после коррекции ППЛ.

Недостатки метода: осложнения связанные с чрескожным закрытием ППЛ в течение 30 дней (смерть, инфаркт миокарда, инсульт, значительное кровотечение и эмерджентная хирургия) составляют 8,7%.

5.5. Конфликт интересов

Эксперты не являются членами органов управления Заявителя, а также работниками, советниками, консультантами или доверенными лицами Заявителя. Не принимают участия в какой-либо деятельности, которая конкурирует с интересами Заявителя.

Таким образом, при проведении экспертизы конфликта интересов зарегистрировано не было.

6. Список использованных источников

1. Hammermeister K, Sethi GK, Henderson WG, Grover FL, Oprian C, Rahimtoola SH. Outcomes 15 years after valve replacement with a mechanical versus a bioprosthetic valve: final report of the Veterans Affairs randomized trial. J Am Coll Cardiol. 2000;36:1152–8
2. Nishida T, Sonoda H, Oishi Y, Tanoue Y, Nakashima A, Shiokawa Y, et al. Single-institution, 22-year follow-up of 786 CarboMedics mechanical valves used for both primary surgery and reoperation. J Thorac Cardiovasc Surg. 2014;147:1493–8
3. Miller DL, Morris JJ, Schaff HV, Mullany CJ, Nishimura RA, Orszulak TA. Reoperation for aortic valve periprosthetic leakage: identification of patients at risk and results of operation. J Heart Valve Dis. 1995;4:160–5
4. Genoni M, Franzen D, Vogt P, Seifert B, Jenni R, Kъnzli A, et al. Paravalvular leakage after mitral valve replacement: improved long-term survival with aggressive surgery? Eur J Cardiothorac Surg. 2000;17:14–9
5. LaPar DJ, Yang Z, Stukenborg GJ, Peeler BB, Kern JA, Kron IL, et al. Outcomes of reoperative aortic valve replacement after previous sternotomy. J Thorac Cardiovasc Surg. 2010;139:263–72.
6. Klinger C, Eiros R, Isasti G, Einhorn B, Jelnin V, Cohen H, et al. Review of surgical prosthetic paravalvular leaks: diagnosis and catheter-based closure. Eur Heart J. 2013;34(9):638–49



**РГП на ПХВ «Республиканский центр развития здравоохранения»
Министерства здравоохранения Республики Казахстан**

Центр рационального использования лекарственных средств и медицинских технологий

Отдел оценки медицинских технологий

Номер экспертизы и дата

Страница

№ 280 от 30 ноября 2018 г.

15 из 16

Отчет оценки медицинской технологии

7. Wasowicz M, Meineri M, Djalani G, et al. Early complications and immediate postoperative outcomes of paravalvular leaks after valve replacement surgery. *J Cardiothorac Vasc Anesth.* 2011;25(4):610–4
8. Sorajja P, Cabalka AK, Hagler DJ, Rihal CS. Long-term follow-up of percutaneous repair of paravalvular prosthetic regurgitation. *J Am Coll Cardiol* 2011;58: 2218–2224
9. Shapira Y, Bairey O, Vatury M, Magen-Nativ H, Prokocimer M, Sagie A. Erythropoietin can obviate the need for repeated heart valve replacement in high-risk patients with severe mechanical hemolytic anemia: case reports and literature review. *J Heart Valve Dis* 2001;10:431–435.
10. Genoni M, Franzen D, Vogt P, Seifert B, Jenni R, Kunzli A, Niederhauser U, Turina M. Paravalvular leakage after mitral valve replacement: improved long-term survival with aggressive surgery? *Eur J Cardiothorac Surg* 2000;17: 14–19.
11. Jelnin V, Dudiy Y, Einhorn BN, Kronzon I, Cohen HA, Ruiz CE. Clinical experience with percutaneous left ventricular transapical access for interventions in structural heart defects a safe access and secure exit. *JACC Cardiovasc Interv* 2011;4: 868–874.
12. Transcatheter reduction of paravalvular leaks: a systematic review and meta-analysis. Millán X, Skaf S, Joseph L, Ruiz C, García E, Smolka G, Noble S, Cruz-González I, Arzamendi D, Serra A, Kliger C, Sia YT, Asgar A, Ibrahim R, Jolicœur EM *Can J Cardiol.* 2015 Mar; 31(3):260-9.
13. Nishimura RA, Otto CM, Bonow RO, et al. 2014 AHA/ACC guideline for the management of patients with valvular heart disease: executive summary: a report of the American College of Cardiology/American Heart Association Task Force on Practice Guidelines. *J Am Coll Cardiol.* 2014;63:2438–88
14. Nishimura, R.A., et al., 2017 AHA/ACC Focused Update of the 2014 AHA/ACC Guideline for the Management of Patients With Valvular Heart Disease: A Report of the American College of Cardiology/American Heart Association Task Force on Clinical Practice Guidelines. *J Am Coll Cardiol*, 2017. 70(2): p. 252-289.
15. Ruiz, C.E., et al., Clinical Trial Principles and Endpoint Definitions for Paravalvular Leaks in Surgical Prosthesis: An Expert Statement. *Eur Heart J*, 2017
16. Pate GE, Al Zubaidi A, Chandavimol M, Thompson CR, Munt BI, Webb JG. Percutaneous closure of prosthetic paravalvular leaks: case series and review. *Catheter Cardiovasc Interv* 2006;68:528–533.
17. Alonso-Briales JH, Munoz-Garcia AJ, Jimenez-Navarro MF, Dominguez-Franco AJ, Melero-Tejedor JM, Rodriguez-Bailon I, Hernandez-Garcia JM, de Teresa-Galvan E. Closure of perivalvular leaks using an amplatzer occluder. *Rev Esp Cardiol* 2009;62:442–446.
18. Cortes M, Garcia E, Garcia-Fernandez MA, Gomez JJ, Perez-David E, Fernandez-Aviles F. Usefulness of transesophageal echocardiography in percutaneous transcatheter repairs of paravalvular mitral regurgitation. *Am J Cardiol* 2008; 101:382–386.
19. Garcia-Borbolla Fernandez R, Sancho Jaldon M, Calle Perez G, Gomez Menchero AE, de Zayas Rueda R, Arana Granado R, Marante Fuertes E, Cabeza Lainez P. Percutaneous



**РГП на ПХВ «Республиканский центр развития здравоохранения»
Министерства здравоохранения Республики Казахстан**

Центр рационального использования лекарственных средств и медицинских технологий

Отдел оценки медицинских технологий

Номер экспертизы и дата

Страница

№ 280 от 30 ноября 2018 г.

16 из 16

Отчет оценки медицинской технологии

- treatment of mitral valve periprosthetic leakage. An alternative to high-risk surgery? Rev Esp Cardiol 2009;62:438–441.
20. Nietlispach F, Johnson M, Moss RR, Wijesinghe N, Gurvitch R, Tay EL, Thompson C, Webb JG. Transcatheter closure of paravalvular defects using a purpose-specific occluder. JACC Cardiovasc Interv 2010;3:759–765.
 21. Ruiz CE, Jelnin V, Kronzon I, Dudiy Y, Del Valle-Fernandez R, Einhorn BN, Chiam PT, Martinez C, Eiros R, Roubin G, Cohen HA. Clinical outcomes in patients undergoing percutaneous closure of periprosthetic paravalvular leaks. J Am Coll Cardiol 2011;58:2210–2217.
 22. Sorajja P, Cabalka AK, Hagler DJ, Rihal CS. Percutaneous repair of paravalvular prosthetic regurgitation: acute and 30-day outcomes in 115 patients. Circ Cardiovasc Interv 2011;4:314–321.
 23. Sorajja P, Cabalka AK, Hagler DJ, Rihal CS. Long-term follow-up of percutaneous repair of paravalvular prosthetic regurgitation. J Am Coll Cardiol 2011;58: 2218–2224.

**Эксперт по оценке
медицинских технологий**

Кулхан Т.Т.

**Главный специалист отдела
оценки медицинских технологий**

Жусупова А.Е.

**Начальник отдела
оценки медицинских технологий**

Жолдасов З.К.

Руководитель ЦРИЛС и МТ

Табаров А.Б.